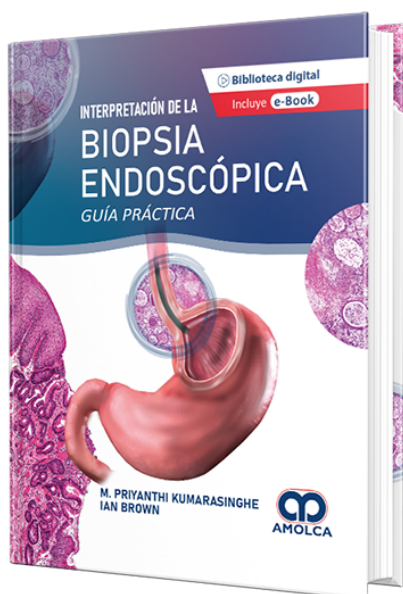


Interpretación de la Biopsia Endoscópica - Guía práctica

Autor: M. Priyanthi Kumarasinghe



ESPECIALIDAD: Gastroenterología

CONTIENE: Ebook

CARACTERÍSTICAS:

ISBN: 9786287528215

Impresión: Color

Tapa: Dura

Número de Páginas: 352

Año de publicación: 2022

Número de tomos: 1

Peso: 1.5 kg

Edición: 1

DESCRIPCIÓN

Para tratar de reunir toda la información referente a las biopsias y resecciones del tracto gastrointestinal, los doctores Priyanthi Kumarasinghe e Ian Brown, patólogos australianos de larga trayectoria en el diagnóstico y estudio de patologías y trastornos gastrointestinales, presentan en 13 capítulos de su obra Interpretación de la biopsia endoscópica un compendio de diagnóstico de afecciones y patrones inflamatorios y neoplásicos del esófago, estómago, intestino delgado e intestino grueso. En específico, el libro señala los tipos de patrones inflamatorios y neoplásicos en las biopsias del esófago (eosinofílico, granulomatoso, mixto, de deposición, metaplásico; escamoso, glandular), del estómago (de gastritis aguda, crónica, linfocítica, eosinofílica, colágena; atróficos, metaplásico...



PARTE I INTRODUCCIÓN1. Abordaje desde los patrones reacción patológica hasta las biopsias del tracto gastrointestinal: Esófago/Estómago/Intestino Delgado/Intestino Grueso.PARTE II ESÓFAGO2. Esófago: Patrones inflamatorios.3. Esófago: Patrones neoplásicos y de tipo similar.PARTE III ESTÓMAGO4. Estómago: Patrones inflamatorios.5. Estómago: Patrones neoplásicos y de tipo similar.PARTE IV INTESTINO DELGADO6. Intestino delgado proximal: Patrones inflamatorios.7. Intestino delgado proximal: Patrones neoplásicos y de tipo similar.8. Íleo terminal: Patrones inflamatorios. 9. Íleo terminal: Patrones neoplásicos y de tipo similar.PARTE V INTESTINO GRUESO10. Intestino grueso: Patrones inflamatorios.11. Intestino grueso: Patrones neoplásicos y de tipo similar.12. Prueba molecular en el carcinoma colorrectal.13. Visión general de las características endoscópicas en la patología gastrointestinal (Colon) Índice