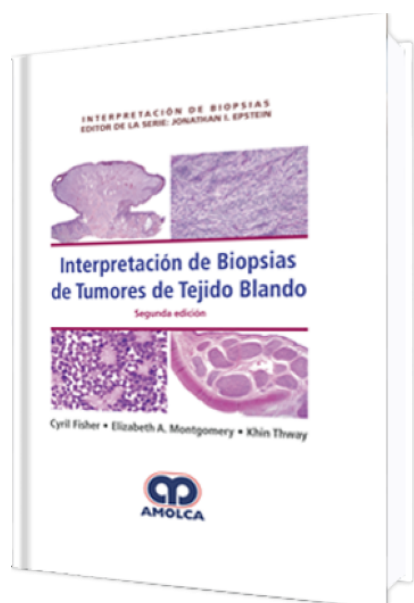


Interpretación de Biopsias de Tumores del Tejido Blando. 2a Edición

Autor: Cyril Fisher



ESPECIALIDAD: Patología

CARACTERÍSTICAS:

ISBN:	9789585426825
Impresión:	A color - Formato: 15 x 23 cm
Tapa:	Dura
Número de Páginas:	606
Año de publicación:	2018
Número de tomos:	0
Peso:	1.29 kg
Edición:	2

DESCRIPCIÓN

"Se han observado avances importantes en nuestro conocimiento de casi todos los aspectos de la patología del tejido blando. Además de la caracterización de nuevas entidades, ha surgido mayor información acerca de las ya establecidas, incluyendo múltiples avances en la inmunohistoquímica y, más sorprendentemente con el descubrimiento de eventos moleculares subyacentes. Describimos translocaciones y anomalías cromosómicas en genes únicos en muchos más tipos de tumores de tejido blando, tanto benignos como malignos, y cada vez se están volviendo de mayor utilidad no solo para el diagnóstico, sino también para conocer el pronóstico y tratamiento terapéutico. También es claro que se pueden observar cambios genéticos similares en tipos marcadamente diversos de tumores; por lo tanto, como si...



- 1: Técnicas de biopsia, métodos diagnósticos y reporte
- 2: Lesiones fibrosas benignas e intermedias
- 3: Lesiones celulares de fibroblastos y miofibroblastos benignas e intermedias
- 4: Lesiones cutáneas de células fusiformes
- 5: Lesiones intraabdominales de células fusiformes
- 6: Tumores de músculo liso
- 7: Miofibroma, tumores miopericíticos, mioepitelioma y miofibroblastoma
- 8: Tumores del mesénquima especializado del tracto genital inferior
- 9: Tumores benignos de la vaina nerviosa
- 10: Sarcomas de células fusiformes
- 11: Tumores epitelioides de tejido blando
- 12: Lesiones de tejido blando con células claras o granulares
- 13: Tumores pleomórficos de tejido blando
- 14: Tumores de células redondas y pequeñas
- 15: Lesiones benignas de tejido adiposo
- 16: Liposarcoma
- 17: Lesiones vasculares superficiales e imitaciones de lesiones vasculares
- 18: Lesiones vasculares profundas
- 19: Lesiones osteocondroides de tejido blando
- 20: Lesiones mixoides superficiales
- 21: Lesiones mixoides profundas
- 22: Tumores plexiformes de tejido blando
- 23: Tumores de tejido blando con células gigantes