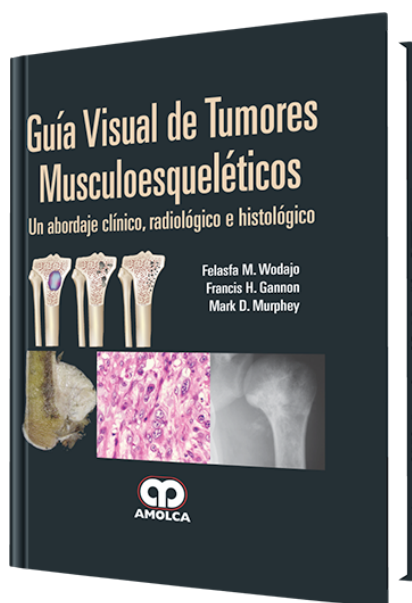


Guía Visual de Tumores Musculoesqueléticos

Autor: Felasfa M. Wodajo



ESPECIALIDAD: Ortopedia y Traumatología

CARACTERÍSTICAS:

ISBN:	9789587550450
Impresión:	A color - Formato: 21,5 x 28 cm
Tapa:	Dura
Número de Páginas:	238
Año de publicación:	2012
Número de tomos:	0
Peso:	1.92 kg
Edición:	0

DESCRIPCIÓN

El fallecido Donald Sweet, un gran educador quien fuera Presidente de Patología Ósea y Articular en el Instituto de Patología de las Fuerzas Armadas (AFIP), tenía una anécdota favorita. Él relataba que, a medida que iban siendo desarrolladas regularmente nuevas y más sofisticadas tinciones inmunohistoquímicas, los patólogos jóvenes no podían resistirse a preguntarle cuál tinción era su preferida. Su respuesta siempre era «la tinción de plata».



PARTE 1 PRINCIPIOS:

Capítulo 1: Características diagnósticas de los tumores óseos

Capítulo 2: Histología musculoesquelética normal

PARTE 2 TUMORES:

Sección 1 Tumores óseos benignos I

Capítulo 3: Quiste óseo unicameral

Capítulo 4: Fibroma no osificante

Capítulo 5: Displasia fibrosa

Capítulo 6: Encondroma

Capítulo 7: Osteocondroma

Capítulo 8: Osteoma osteoide

Sección 2 Tumores óseos benignos II

Capítulo 9: Condriblastoma

Capítulo 10: Histiocitosis de células de Langerhans

Capítulo 11: Fibroma condromixoide

Capítulo 12: Displasia osteofibrosa

Capítulo 13: Quiste óseo aneurismático

Capítulo 14: Osteoblastoma

Capítulo 15: Tumor de células gigantes

Sección 3 Tumores óseos malignos

Capítulo 16: Osteosarcoma

Capítulo 17: Condrosarcoma

Capítulo 18: Sarcoma de Ewing

Capítulo 19: Adamantinoma

Capítulo 20: Cordoma



Capítulo 21: Linfoma

Capítulo 22: Mieloma múltiple

Capítulo 23: Carcinoma metastásico

Sección 4 Tumores de tejidos blandos

Capítulo 24: Lipoma

Capítulo 25: Malformaciones vasculares

Capítulo 26: Tumores benignos de la vaina Nerviosa.

Capítulo 27: Elastofibroma

Capítulo 28: Fibromatosis

Capítulo 29: Sarcoma indiferenciado

Capítulo 30: Liposarcoma

Capítulo 31: Sarcoma sinovial

Sección 5 Tumores articulares

Capítulo 32: Tumor de células gigantes de la vaina tendinosa

Capítulo 33: Sinovitis vellonodular pigmentada

Capítulo 34: Condromatosis sinovial

PARTE 3 DIAGNÓSTICO COMPARATIVO:

Capítulo 35: Radiología musculoesquelética comparativa

Capítulo 36: Histología musculoesquelética comparativa

Índice