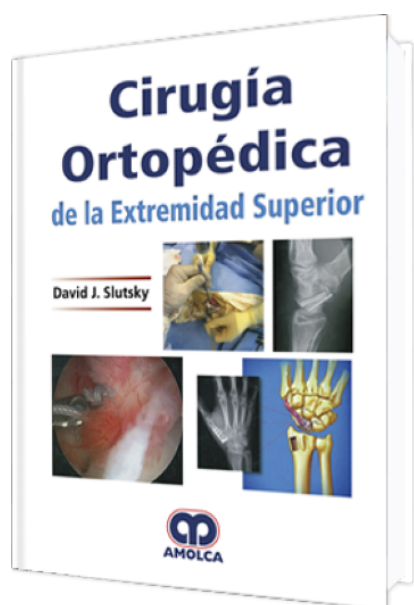


Cirugía Ortopédica de la Extremidad Superior

Autor: David J. Slutsky



ESPECIALIDAD: Ortopedia y Traumatología

CARACTERÍSTICAS:

| | |
|---------------------|---------------------------------|
| ISBN: | 9789585426634 |
| Impresión: | A color - Formato: 21,5 x 28 cm |
| Tapa: | Dura |
| Número de Páginas: | 768 |
| Año de publicación: | 2018 |
| Número de tomos: | 0 |
| Peso: | 2.76 kg |
| Edición: | 0 |

DESCRIPCIÓN

"INSTRUCCIÓN PASO A PASO, A TODO COLOR, EN EL TRATAMIENTO DE LESIONES Y TRASTORNOS DE LA EXTREMIDAD SUPERIOR, DESDE EL HOMBRO HASTA LA PUNTA DEL DEDO Con casi 100 colaboradores internacionales y más de 1.200 fotografías e ilustraciones a todo color, "Cirugía Ortopédica de la Extremidad Superior" ofrece el último tratamiento de vanguardia en la extremidad superior desde el hombro hasta la punta de los dedos. La obra cubre lesiones y trastornos de la mano, carpo, radio distal, articulación radio-cubital, antebrazo, codo y hombro. Los capítulos están organizados por nivel y estructura anatómica, comenzando con la reparación o reconstrucción del hueso, articulación y ligamentos, y progresando a los nervios, tendones y tejido blando. Cada capítulo incluye las indicaciones, contraindicaciones, técnicas quirúrgicas y manejo postoperatorio, con frecuencia de los creadores de la técnica, además de numerosas claves y posibles fallas. Cuando no es posible la reconstrucción, una sección en procedimientos de salvamento cubre las opciones disponibles. Cirugía Ortopédica de la Extremidad Superior proporciona una fuente de una vez por todas para el tratamiento de la extremidad superior. Este cubre material esencial, tanto para certificación, como para recertificación, y demostrará ser valioso tanto para el cirujano principiante como para el operador experimentado."



MANO

- 1: Fracturas del eje de los metacarpos y de las falanges
- 2: Fracturas periarticulares de los metacarpos y de las falanges
- 3: Luxaciones del pulgar y de los dedos
- 4: Artroscopia de pequeñas articulaciones
- 5: No uniones y maluniones de los metacarpos y de las falanges
- 6A: Artroplastia de la articulación metacarpofalángica e interfalángica proximal
- 6B: Fusiones de la articulación metacarpofalángica e interfalángica
- 7: Artroplastia y artrodesis del pulgar
- 8: Principios de la reparación nerviosa
- 9: Reparación y reconstrucción nerviosa: codo a punta de dedo
- 10: Transferencia de nervios sensitivos
- 11: Reparación y reconstrucción del tendón flexor
- 12: Lesiones del tendón extensor de la mano: agudas y crónicas
- 13: Cubrimiento de los tejidos blandos de la mano
- 14: Reparación de mano y dedos

CARPO

- 15: Enfermedad de Kienböck
- 16: Enfermedad de Preiser
- 17: Inestabilidad carpiana–escafosemilunar, semilunar-piramidal y mediocarpiana
- 18: Artroscopia de muñeca
- 19: Fractura del escafoides y no uniones
- 20: Injertos óseos vascularizados pediculados para la no unión del escafoides
- 21: Luxaciones agudas perisemilunares y fractura-luxación
- 22: Procedimientos de salvamento para la muñeca



23: Cobertura del tejido blando del carpo

24: Síndromes de compresión nerviosa en la muñeca

25: Transferencia del nervio interóseo anterior distal para reanimación intrínseca

RADIO DISTAL

26: Manejo de fracturas del radio distal

27: Tratamiento artroscópico de las fracturas del radio distal

28: Malunión y no unión del radio distal

29: Luxación radiocarpiana

ARTICULACIÓN RADIOCUBITAL DISTAL

30: Causas y manejo de la inestabilidad aguda y crónica en la articulación radiocubital distal

31: Fracturas de la cabeza y del cuello del cúbito distal

32: Artroscopia de la DRUJ

33: Procedimientos de salvamento de la DRUJ

34A: Implantes parciales de la cabeza de la articulación radiocubital distal

34B: Implantes de la articulación radiocubital distal

ANTEBRAZO

35: Fracturas del antebrazo

CODO

36: Fracturas del codo

37: Luxaciones simples del codo – Una guía práctica

38: Artroscopia de codo

39: Tratamiento artroscópico y abierto de la inestabilidad del codo

40: Artroplastia de codo

41A: Reparaciones de tendón alrededor del codo – Parte A: rupturas del tendón distal del bíceps

41B: Reparaciones de tendón alrededor del codo – Parte B: ruptura del tendón del tríceps



42A: Cubrimiento de tejidos blandos del codo

42B: Injerto óseo libre vascularizado del peroné para reconstrucción de extremidades superiores

43: Síndromes de compresión nerviosa en el codo

44: Transferencia de nervio para restaurar la flexión del codo: procedimiento Oberlin modificado

45: Transferencias de nervios para restaurar la extensión de la muñeca y de los dedos

HOMBRO

46: Fracturas de la cintura escapular: diáfisis humeral, cabeza humeral, escápula y glenoideo, y clavícula

47: Luxación del hombro: anterior, posterior y multidireccional

48: Artroscopia del hombro: tratamiento de pinzamiento subacromial, desgarros del manguito rotador y desgarros del rodete superior, anterior y posterior

49: Artroplastia del hombro: remplazo de la cabeza humeral, remplazo total del hombro y su reversión

50: Transferencia de tendón del dorsal ancho para rupturas masivas irreparables del manguito rotador

51: Reparación del tendón del pectoral mayor

52: Cubrimiento del tejido blando del hombro

53: Atrapamientos nerviosos –espacio cuadrilátero, atrapamiento del nervio supraespinoso

54: Transferencias del nervio accesorio a supraescapular y radial a axilar, para reconstrucción del hombro con lesiones del plexo braquial

VARIOS

55: Manejo de pérdida traumática de hueso en la mano