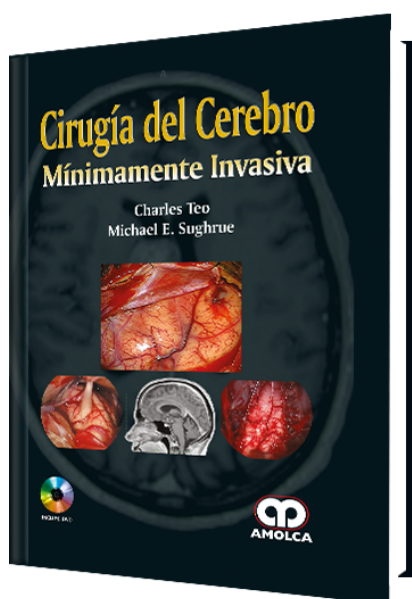


Cirugía del Cerebro Mínimamente Invasiva

Autor: Charles Teo



ESPECIALIDAD: Neurocirugía

CARACTERÍSTICAS:

ISBN:	9789588950273
Impresión:	A color - Formato: 23 x 31 cm
Tapa:	Dura
Número de Páginas:	272
Año de publicación:	2017
Número de tomos:	0
Peso:	1.9 kg
Edición:	0

DESCRIPCIÓN

Desarrollada hace 20 años atrás por líderes innovadores, el concepto de Cirugía del Cerebro Mínimamente Invasiva se ha convertido en una parte integral de la neurocirugía. Este libro actualizado y comprensible cubre el pensamiento, filosofía y técnicas de la moderna cirugía cerebral mínimamente invasiva incluyendo una evaluación realista de sus beneficios y limitaciones. Escrito por practicantes expertos y resaltado con ilustraciones quirúrgicas vívidas así como videos de procedimientos, Cirugía del Cerebro Mínimamente Invasiva funciona como un mentor con experiencia que trabaja al lado de los neurocirujanos a medidas que dominan las técnicas.



- 1.- Introducción al concepto de mínimamente invasivo y/o incisión mínima
 - 1.1.- Introducción
 - 1.2 ¿Cuál es el significado del término mínimamente invasivo y/o incisión mínima?
 - 1.3 ¿Cuáles son las propiedades de una incisión mínima?
- 2.- Principios cognitivos para la planificación de los abordajes mínimamente invasivos
 - 2.1.- Introducción
- 3.- Principios técnicos para la operación de craneotomías mínimamente invasivas
 - 3.1.- Introducción
 - 3.2.- Diagrama general de una operación mínimamente invasiva
 - 3.3.- Máxima utilización de una incisión mínima
 - 3.4.- Ajuste frecuente del microscopio
 - 3.5.- Posicionamiento anticipado del microscopio
 - 3.6.- ¿Cuándo usar el endoscopio?
 - 3.7.- Campo operatorio de bajo perfil
 - 3.8.- Hacer espacio tempranamente
 - 3.9.- Usar los instrumentos apropiados
- 4.- El rol de la endoscopia en la cirugía mínimamente invasiva
 - 4.1.- Introducción
 - 4.2.- Breve introducción al endoscopio.
 - 4.3.- Técnica segura de la endoscopia
 - 4.4.- Logística con el endoscopio
 - 4.5.- ¿Cuándo es útil el endoscopio?
 - 4.5.1.- Inspección
 - 4.5.2.- Clarificación



- 4.5.3.- Intervención
- 4.6.- Catálogo de ángulos endoscópicos comunes
- 5.- Atlas de endoscopia intracraneal
 - 5.1.- Introducción
 - 5.2.- Endoscopia paraselar
 - 5.3.- Endoscopia endonasal
 - 5.3.1.- Abordaje transcribíforme
 - 5.3.2.- Abordaje transtuberular
 - 5.4.- Endoscopia retrosigmoide
 - 5.4.1 Abordaje transclival
 - 5.5.- Endoscopia transcallosal
 - 5.6.- Endoscopia suboccipital
- 6.- Pasos en abordajes comunes en la cirugía mínimamente invasiva
 - 6.1.- Introducción
 - 6.2.- La convexidad básica para incisión mínima
 - 6.2.1.- Pasos básicos.
 - 6.3.- Craneotomía ciliar (supraorbitaria)
 - 6.3.1.- Pasos básicos
 - 6.3.2.- Cierre
 - 6.3.3.- Las cuatro perlas para óptimos resultados cosméticos
 - 6.4.- Mini-craneotomía pterional
 - 6.4.1.- Pasos básicos
 - 6.5.- Mini-craneotomía subtemporal
 - 6.5.1.- Pasos básicos
 - 6.6.- Abordaje retrosigmoide



- 6.6.1.- Pasos básicos
- 6.7.- Abordajes interhemisféricos
 - 6.7.1.- Técnica básica
- 6.8.- Abordajes suboccipitales
 - 6.8.1.- Abordaje suboccipital paramedial limitado
 - 6.8.2.- Abordaje vermiano limitado
 - 6.8.3.- Abordaje mini-telovelar
- 7.- Cirugía endonasal y su actual papel en los paradigmas de la neurocirugía
 - 7.1.- Introducción
 - 7.2.- Breve introducción de los abordajes endonasales
 - 7.3.- ¿Dónde tienen cabida los abordajes endonasales endoscópicos?
 - 7.4.- ¿Cuándo se usan los abordajes endonasales endoscópicos?
 - 7.4.1.- Patología sellar
 - 7.4.2.- Craneofaringiomas
 - 7.4.3.- Patología medial del seno cavernoso
 - 7.4.4.- Patología del clivus
 - 7.4.5.- Ápex petroso
 - 7.4.6.- Región fosa infratemporal/región parayugular
 - 7.4.7.- Canal olfatorio
- 8.- Cirugía mínimamente invasiva para tumores supratentoriales intraaxiales
 - 8.1.- Introducción
 - 8.2.- Cirugía mínimamente invasiva
 - 8.3.- Como planificar un abordaje mínimamente invasivo en un tumor cerebral intra-axial
 - 8.4.- Guía 1: Determinar el tamaño de la incision mínima necesaria
 - 8.5.- Guía 2: La regla de los dos puntos



- 8.6.- Guía 3: Visualizar la incisión mínima ideal en el contexto de áreas cerebrales elocuentes
- 8.7.- Guía 4: Visualizar la incisión mínima ideal en el contexto de fisuras
- 8.8.- Guía 5: Visualizar la incisión mínima ideal en el contexto de intenciones quirúrgicas
- 8.9.- Guía 6: Mantener los abordajes sencillos y familiares en la medida de lo posible
- 8.10.- Guía 7: Orientar las incisiones paralelas a los nervios
- 8.11.- Guía 8: Haga “trampa” cada vez que sea necesario
- 8.12.- Craneotomías mínimamente invasivas en ubicaciones específicas
 - 8.12.1.- Tumores del lóbulo frontal
- 8.13.- Ejemplos específicos
 - 8.13.1.- Tumor de convexidad simple. Sin compromiso opercular
 - 8.13.2.- Tumor frontal profundo
 - 8.13.3.- Glioma frontal bajo a través de la ceja
 - 8.13.4.- Tumor frontal superficial con compromiso extenso
 - 8.13.5.- Lobectomía frontal: conservación opercular o compromiso opercular
 - 8.13.6.- Tumores temporales e insulares
- 8.14.- Ejemplos específicos
 - 8.14.1.- Tumores temporales localizados
 - 8.14.2.- Tumores insulares localizados
 - 8.14.3.- Tumores operculares
 - 8.14.4 Tumores multilobales que comprometen la ínsula
 - 8.14.5.- Tumores parietales
 - 8.14.6.- Tumores cingulados
 - 8.14.7.- Tumores occipitales
 - 8.14.8.- Tumores talámicos
 - 8.14.9.- Lesiones basadas en la dura



- 8.14.10.- Tumores del ventrículo lateral
- 9.- Abordajes de cirugía mínimamente invasiva para los tumores de la lámina cribiforme y órbita
 - 9.1.- Introducción
 - 9.2.- Selección de abordaje para los tumores de la lámina cribiforme
 - 9.2.1.- Tumores supracribiformes
 - 9.2.2.- Tumores sobre y debajo.
 - 9.2.3.- Tumores orbitales
- 10.- Abordajes de cirugía mínimamente invasiva para masas paraselares y el espacio interpeduncular
 - 10.1.- Introducción
 - 10.2.- Abordaje ciliar para patología paraselar
 - 10.2.1.- La fosa interpeduncular vía el abordaje ciliar
 - 10.2.2.- ¿Cuándo no es apropiado el abordaje ciliar?
- 11.- Craneofaringiomas
 - 11.1.- Introducción
 - 11.2.- Selección del abordaje
 - 11.3.- ¿Cómo realizar una cirugía endonasal para craneofaringioma?
 - 11.3.1.- El abordaje
 - 11.3.2.- Disección del tumor
 - 11.3.3.- Cierre
 - 11.4.- Cirugía para craneofaringioma por medio de una craneotomía
- 12.- Abordajes mínimamente invasivos para tumores de la fosa media, seno cavernoso, tentorio y lateral mesencéfalo
 - 12.1.- Introducción
 - 12.2.- ¿Cuál abordaje es mejor para esta región?
 - 12.3.- Ejemplos específicos



- 12.3.1.- Schwannoma del trigémino
- 12.3.2.- Tumores del seno cavernoso
- 12.3.3.- Incisura tentorial y cerebro medio
- 12.3.4.- Lesiones sobre y debajo del tentorio
- 13.- El ángulo cerebelopontino
- 13.1.- Introducción
- 13.2.- El abordaje retrosigmoideo para la fosa posterior ventral
- 13.2.1.- Posición del paciente
- 13.2.2.- Colocación de la abertura
- 13.2.3.- Maniobras intradurales tempranas
- 13.3.- Uso del endoscopio en cirugía del tumor con ángulo cerebelopontino
- 13.3.1.- Inspección después de la perforación del canal auditivo interno
- 13.3.2.- Remoción del tumor del CAI
- 13.3.3.- Remoción del tumor de la caverna de Meckel
- 13.3.4.- Visualización de la unión cerebelopontina y puente
- 13.3.5.- Visualización de las estructuras supratentoriales a través de la incisura
- 14.- Abordando el ápex petroso a través de una incisión mínima
- 14.1.- Introducción
- 14.2.- La filosofía de “menos es más”
- 14.3.- Selección de abordaje en el ápex petroso
- 14.3.1.- Abordajes endonasales endoscópicos..
- 14.3.2.- Granulomas/abscesos del ápex petroso.
- 14.3.3.- Cordomas, otras patologías de la línea media medio-clival
- 14.3.4.- Meningiomas con objetivos limitados
- 14.3.5.- Craneotomías mínimamente invasivas



15.- Cirugía mínimamente invasiva del tectum y de la región pineal

15.1.- Introducción

15.1.1.- Uso del endoscopio en la región pineal para todos los casos

15.2.- Selección del abordaje

15.2.1.- Abordaje transtentorial occipital mínimamente invasivo

15.3.- El endoscopio en la región pineal

15.4.- Perlas y precauciones

15.4.1.- El abordaje inflatentorial supracerebeloso

16.- Cirugía mínimamente invasiva para tumores del foramen magno, cuarto ventrículo y línea media del cerebelo

16.1.- Introducción

16.2.- Tumores cerebelosos intraaxiales

16.3.- Tumores del cuarto ventrículo

16.4.- Lesiones del foramen magno ventral

16.4.1.- El miniabordaje transcondilar lateral lejano

Índice alfabético