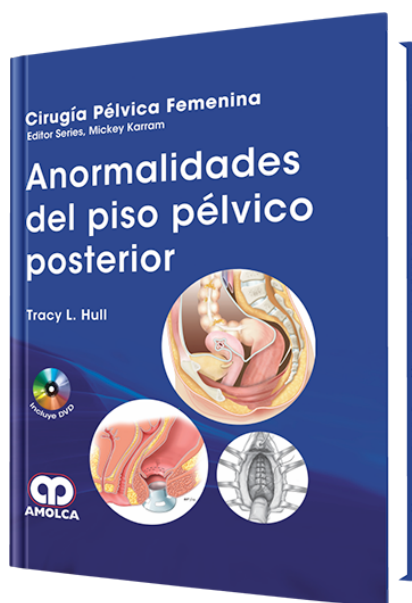


Anormalidades del Piso Pélvico Posterior

Autor: Tracy Hull



ESPECIALIDAD: Ginecología y Obstetricia

CONTIENE: Video

CARACTERÍSTICAS:

ISBN:	9789587550849
Impresión:	A color - Formato: 21,5 x 28 cm
Tapa:	Dura
Número de Páginas:	150
Año de publicación:	2012
Número de tomos:	0
Peso:	1.02 kg
Edición:	0

DESCRIPCIÓN

Quisiera reconocer y agradecer a todos los autores que contribuyeron con capítulos y videos excepcionales para este libro. Particularmente, estoy agradecido a mis compañeros en la sección del piso pélvico en la Clínica de Cleveland (Brooke Gurland, Massarat Zutshi, y Ursula Szmulowicz) de ponerme al tanto continuamente y ayudar siempre que se presentó una necesidad en el libro. Gracias a Joyce Balliet por su ayuda y sugerencias infinitas. Gracias a mi enfermera, Crina Floruta, y a mi secretaria, Shirley Ledwell-Coleman, por la coordinación de los mensajes, manuscritos, y videos (junto con algunas otras tareas que les pedí que hicieran para realizar este libro). Pienso que no habría podido preparar este libro sin la ayuda incansable del Dr. Myles Joyce, y estoy agradecido por todo el esfue...



Capítulo 1: Anatomía y Fisiología de los Órganos Digestivos de la Cavityad Pélvica

Capítulo 2: Pruebas Comunes para Evaluar el Piso Pélvico Posterior

Demostraciones en Vídeo

2-1: Examen Local para Evaluar el Perineo y los Esfínteres Anales

2-2: Ultrasonido Endoanal para la Evaluación de los Músculos del Esfínter Anal

2-3: Defecografía Normal que Muestra las Características Referenciales y de Anatomía

2-4: Defecografía que Muestra un Rectocele y Enterocele

2-5: IRM Dinámica que Muestra el Descenso del Piso Pélvico

Capítulo 3: Evaluación y Tratamiento de la Incontinencia Fecal

Demostraciones en Vídeo

3-1: Reparación del Esfínter por Sobreposición Hecha en una Posición de Pronación

3-2: Reparación del Esfínter Término-Terminal en la Posición Dorsal de Litotomía

3-3: Colocación de un Esfínter Intestinal Artificial

Capítulo 4: Fístula Anorrectovaginal

Demostraciones en Vídeo

4-1: Reparación Transanal de la Fístula Rectovaginal Recurrente con Colgajo Rectal con Avance

4-2: Colgajo Rectal en Manga con Avance

4-3: Reparación Transperineal de la Fístula Rectovaginal Recurrente

4-4: Episioproctotomía

4-5: Reparación de la Fístula Rectovaginal con Tapón

4-6: Injerto de Interposición de Martius para la Reparación de la Fístula Rectovaginal Compleja

Capítulo 5: Evacuación Difícil

Demostraciones en Vídeo

5-1: Defecografía que Muestra un Enterocele

5-2: Defecografía que Muestra un Sigmoidocele



5-3: Reparación de un Defecto-Específico del Enteroccele con Reparación del Rectoccele y Suspensión de la Cúpula

5-4: Reparación del Enteroccele Vaginal con Reparación del Rectoccele

5-5: Reparación de Rectoccele con Injerto-Aumentado

5-6: Procedimiento de RRTAG

Capítulo 6: Tratamiento Quirúrgico del Prolapso Rectal en los Adultos

Demostraciones en Video

6-1: Procedimiento de Delorme

6-2: Procedimiento de Altemeier

6-3: Sutura con Rectopexia Laparoscópica

6-4: Resección con Rectopexia Laparoscópica

Capítulo 7: Estímulo del Nervio Sacro para las Anormalidades del Piso

Pélvico Posterior

Demostraciones en Video

7-1: Técnica para la Colocación de la Evaluación Preliminar del Nervio (EPN) en el Entorno del Consultorio Bajo Anestesia Local

7-2: Técnica para el Implante en Etapa I Bajo Fluoroscopio

7-3: Implantación del Sistema Total

Capítulo 8: El Centro del Piso Pélvico: Un Abordaje Multidisciplinario para la Disfunción del Piso Pélvico

Demostraciones en Video

8-1: Examen de un Paciente con un Rectoccele y un Prolapso Rectal Grande

8-2: Sacrocolporrectopexia Laparoscópica