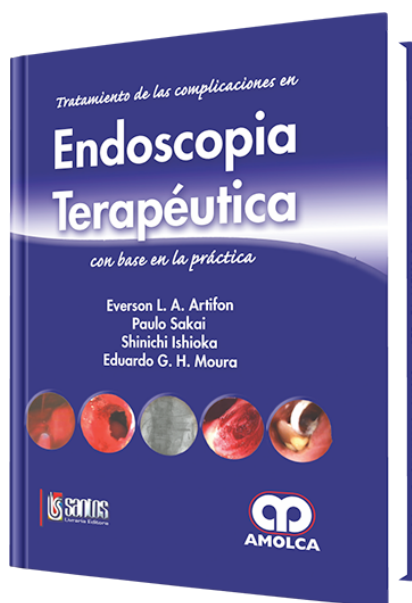


Endoscopia Terapéutica

Autor: Everson L. A. Artifon



ESPECIALIDAD: Gastroenterología

CARACTERÍSTICAS:

ISBN:	9789588328928
Impresión:	A color - Formato: 21,5 x 28 cm
Tapa:	Dura
Número de Páginas:	300
Año de publicación:	2009
Número de tomos:	0
Peso:	1.64 kg
Edición:	0

DESCRIPCIÓN

Los avances de la endoscopia digestiva moderna acontecen continuamente y, como es de imaginar, nos parece que a cada momento surgen nuevos procedimientos diagnósticos y terapéuticos. Todo progreso es bienvenido y trae grandes beneficios, sobre todo en nuestra especialidad, proporcionando menos sufrimiento, prevención y cura más eficientes, a través de métodos mínimamente invasivos.

PARTE I

COMPLICACIONES DEL ESÓFAGO

- Cap. 1- Tratamiento conservador de la perforación de esófago derivada de remoción de cuerpo extraño
- Cap. 2- Hematoma de esófago postescleroterapia endoscópica de várices
- Cap. 3- Perforaciones del esófago postmanipulación endoscópica
- Cap. 4- Perforación de esófago secundaria a dilatación con balón neumático
- Cap. 5- Migración espontánea de prótesis plástica autoexpansible en estenosis esofágica refractaria
- Cap. 6- Retiro de prótesis metálica autoexpansible del esófago, migrada y con fractura espontánea
- Cap. 7- Dilatación de prótesis plástica autoexpansible de esófago con balón
- Cap. 8- Impacto de bolo alimentario en prótesis metálica autoexpansible
- Cap. 9- Impacto del sistema introductor y del hilo-guía por falla de expansión de la prótesis metálica autoexpansible de esófago
- Cap. 10- Reposicionamiento de prótesis plástica autoexpansible de esófago con catéter balonado
- Cap. 11- Fractura de prótesis metálica esofágica autoexpansible
- Cap. 12- Perforación postdiverticulotomía de Zenker

PARTE II

COMPLICACIONES DEL ESTÓMAGO Y DUODENO

- Cap. 13- Perforación yustapilórica postdilatación de estenosis péptica píloro-duodenal benigna
- Cap. 14- Hemorragia postmucosectomía endoscópica
- Cap. 15- Gran perforación gástrica postmucosectomía tratada con aplicación de clips metálicos
- Cap. 16- Remoción endoscópica de banda gástrica ajustable (BGA) migrada
- Cap. 17- Fístula gastro-colocutánea como complicación de gastrostomía endoscópica percutánea (PEG)
- Cap. 18- Ensanchamiento del estoma causado por la gastrostomía
- Cap. 19- Dermatitis química por derrame alrededor de la sonda de gastrostomía
- Cap. 20- Fístula gastrocutánea
- Cap. 21- Hematoma de la pared gástrica anterior por gastrostomía endoscópica percutánea

- Cap. 22- Enterramiento del retentor interno (ERI) de la sonda de gastrostomía
- Cap. 23- Tejido de granulación en el estoma de gastrostomía
- Cap. 24- Hemostasia endoscópica de úlcera gástrica causada por la punta del catéter de gastrostomía
- Cap. 25- Retención de la punta metálica de la aguja inyectora en la obliteración de várices gástricas
- Cap. 26- Perforación del bulbo duodenal después de resección de tumor carcinoide
- Cap. 27- Necrosis gástrica después de escleroterapia en úlcera gástrica hemorrágica
- Cap. 28- Fractura de prótesis gástrica metálica autoexpansible
- Cap. 29- Sangramiento durante la punción para gastrostomía endoscópica

PARTE III

COMPLICACIONES DE VÍAS BILIARES Y PÁNCREAS

- Cap. 30- Perforación retroduodenal postpapilotomía endoscópica
- Cap. 31- Neumoperitoneo, neumotórax y neumomediastino postperforación en esfinterotomía
- Cap. 32- Hemobilia derivada de aneurisma micótico de la arteria hepática, tratada con inyección de Histoacryl por colangiografía endoscópica retrógrada
- Cap. 33- Infección de pseudoquiste pancreático después de drenaje endoscópico: ascitis pancreática encapsulada e infectada, drenada por acceso transgástrico
- Cap. 34- Retención de cuerpo extraño (CE) en el canal de Wirsung
- Cap. 35- Perforación retroperitoneal con hilo-guía en la cateterización selectiva de la vía biliar en CPRE
- Cap. 36- Impacto y ruptura de la cesta de Dormia durante litotripsia mecánica
- Cap. 37- Tratamiento endoscópico de las lesiones benignas de las vías biliares
- Cap. 38- Prótesis enteral y biliar combinadas en el tratamiento de estenosis pancreática maligna
- Cap. 39- Pancreatitis aguda después de punción-aspiración ecoguiada de lesión quística pancreática

PARTE IV

COMPLICACIONES DE COLON Y RECTO

- Cap. 40- Tratamiento endoscópico de fístulas digestivas colcutáneas
- Cap. 41- Sangramiento por lesión actínica de recto: tratamiento endoscópico
- Cap. 42- Hemorragia digestiva baja postpolipectomía



Cap. 43- Tratamiento endoscópico de la hemorragia postoperatoria de anastomosis colorrectal

Cap. 44- Tratamiento endoscópico de la estenosis benigna de anastomosis colorrectal

Cap. 45- Perforación postpolipectomía

Cap. 46- Sangramiento postcoagulación con argón-plasma en angiodisplasias en el ciego

Cap. 47- Fístula gastrocolocutánea después de gastrostomía endoscópica percutánea

PARTE V

OTRAS COMPLICACIONES RELACIONADAS A LA PREPARACIÓN Y A LA SEDACIÓN

Cap. 48- Alergia al látex

Índice