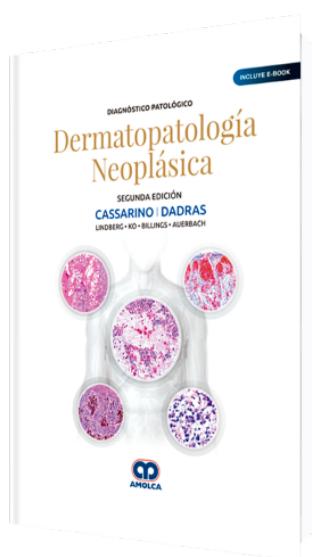


# Diagnóstico Patológico Dermatopatología Neoplásica 2 Edición

**Autor:** David Cassarino



**ESPECIALIDAD:** Dermatología

**CONTIENE:** Ebook

## CARACTERÍSTICAS:

<b>ISBN:</b>	9789804300431
<b>Impresión:</b>	A color - Formato: 21,5 x 28 cm
<b>Tapa:</b>	Dura
<b>Número de Páginas:</b>	984
<b>Año de publicación:</b>	2019
<b>Número de tomos:</b>	0
<b>Peso:</b>	3.4 kg
<b>Edición:</b>	2

## DESCRIPCIÓN

"Las neoplasias cutáneas incluyen una amplia variedad de proliferaciones benignas y malignas que muestran diversa etiología y diferenciación. Se han descrito muchos tumores inusuales y raros, únicos de la piel, mientras que muchas proliferaciones observadas más comúnmente en otros sistemas orgánicos, especialmente tumores linfáticos y de tejidos blandos, pueden comprometer también a la piel de forma primaria o secundaria. Gran parte de estas entidades pueden ser difíciles de clasificar de manera precisa, ya que pueden mostrar características superpuestas con otros tumores en el diagnóstico diferencial y constituirían todo un reto para los patólogos generales, dermatólogos e incluso para los dermatopatólogos en algunos casos. Esta segunda edición de Diagnóstico Patológico: Dermatopatología...



PARTE I:

Tumores no melanocíticos de la piel.

SECCIÓN 1:

Quistes epiteliales.

SECCIÓN 2:

Tumores epidérmicos.

SECCIÓN 3:

Tumores y condiciones similares a tumores del folículo piloso.

SECCIÓN 4:

Tumores y condiciones similares a tumores con diferenciación sebácea.

SECCIÓN 5:

Neoplasias y proliferaciones de glándulas sudoríparas ecrinas y apocrinas.

SECCIÓN 6:

Tumores metastásicos.

SECCIÓN 7:

Tumores tisulares fibrosos y "fibrohistiocíticos".

SECCIÓN 8:

Tumores y pseudotumores vasculares y perivasculares.

SECCIÓN 9:

Tumores y condiciones similares a tumores con diferenciación neural, de vaina nerviosa y neuroendocrina.

SECCIÓN 10:

Tumores de músculo, grasa, cartílago y hueso.

SECCIÓN 11:

Proliferaciones histiocíticas.

SECCIÓN 12:



Linfomas y proliferaciones hematopoyéticas.

PARTE II:

Tumores melanocíticos de la piel

Tumores (nevus) melanocíticos benignos.

SECCIÓN 2:

Tumores malignos (melanomas y lesiones relacionadas).

PARTE I:

Tumores no melanocíticos de la piel.

SECCIÓN 1:

Quistes epiteliales.

SECCIÓN 2:

Tumores epidérmicos.

SECCIÓN 3:

Tumores y condiciones similares a tumores del folículo piloso.

SECCIÓN 4:

Tumores y condiciones similares a tumores con diferenciación sebácea.

SECCIÓN 5:

Neoplasias y proliferaciones de glándulas sudoríparas ecrinas y apocrinas.

SECCIÓN 6:

Tumores metastásicos.

SECCIÓN 7:

Tumores tisulares fibrosos y "fibrohistiocíticos".

SECCIÓN 8:

Tumores y pseudotumores vasculares y perivasculares.

SECCIÓN 9:





Tumores y condiciones similares a tumores con diferenciación neural, de vaina nerviosa y neuroendocrina.

SECCIÓN 10:

Tumores de músculo, grasa, cartílago y hueso.

SECCIÓN 11:

Proliferaciones histiocíticas.

SECCIÓN 12:

Linfomas y proliferaciones hematopoyéticas.

PARTE II:

Tumores melanocíticos de la piel.

SECCIÓN 1:

Tumores (nevus) melanocíticos benignos.

SECCIÓN 2:

Tumores malignos (melanomas y lesiones relacionadas).